

Carmen Kannengießer

ZWEI FÄLLE

ZUM THEMA „KONSEQUENT SANIEREN MIT AK“

1. Ein Königsfall: Pat. K.C., 62 J., Rentnerin

Warum? Dank interdisziplinärer Behandlungsstrategie konnte **Hilfe in nur sechs Tagen** gegeben werden!

A: starke Schmerzen im re. Arm und am Rücken li. seit 1999, konnte wochenlang nicht schlafen; kalte, feuchte Hände; Behandlung bisher angefangen vom Hausarzt über Krankenhaus bis zum Schmerztherapeuten erfolglos.

Zahnsanierung erfolgte 1994, komplizierte Fraktur re. Handgelenk 2000

Gegenwärtige Therapie: Ausnahmslos Schmerzmittel wie Gelonida, Mydocalm, Buscopan Drg., Doneurin 50, Transtec 52,5 (Pflaster)!

U: schmerzhafte Muskelbefunde Schultern bds, starke Bewegungseinschränkungen → massive Reaktion auf **HMK!!**

NC: verschiedene Mineralstoffe + Vitamine

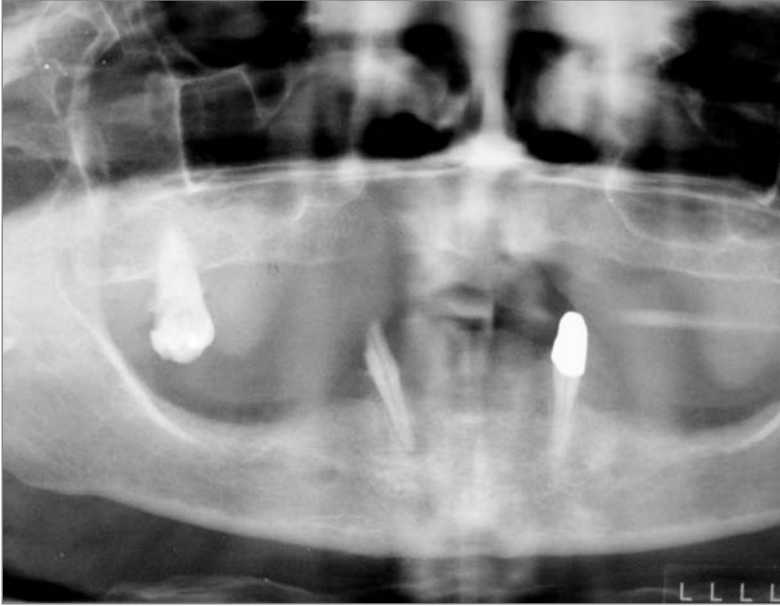NC: Massive Reaktion bei TL 17, 33, 43 und auf Nosode Kieferostitis → **Herdgeschehen!**

Deutliche Verbesserung der Muskelbefunde durch Herausnehmen beider Prothesen → **Hinweis auf Materialunverträglichkeit oder/und CMD**

Zahnärztliche Untersuchung:

OK: Restbezahnung: 17 mit komplizierter Karies und Konkrementen, steht nur noch zu 1/3 im Kieferknochen, stark gelockert: subtotale Prothese mit MG-Kl. an 17

UK: Restbezahnung 33, 43 - 33 mit Innenteleskop, 43 ohne; starker Knochenabbau, Zahnkronen wirken verlängert, beide Zähne LG II; Teleskop-Prothese. Zähne stark abgekaut, Prothesen seit Anfertigung 1994 nicht unterfüttert (Prothesenlager stark verändert!!!). Prothesen schaukeln und schaben an der Restbezahnung (ständiger Reiz).



Röntgen – OPG: starker Knochenabbau im OK und UK, relativ dünne UK-Spange, sichtbare periapikale Veränderungen an 33 und 43, 17 komplizierte Karies, Konkremente

Therapie

Allgemein: P-5-P50, Pure Ascorbic Acid, Copper citrate Thorne

Zahnärztlich: Zunächst Extraktion aller Zähne (17, 33,43), Erweiterung und Unterfütterung der Prothesen. Nach Abheilung der Wunden neue OK/UK totale Prothesen geplant.

Verlauf

31.03.2004: Erstuntersuchung

02.04.04: Extraktionen, Erweiterung und Unterfütterung der alten Prothesen

06.04.04: Anruf der Patientin: **völlig beschwerdefrei, kann wieder schlafen, Morphiumpflaster nicht mehr nötig!!!**

26.05.04: Einsetzen der totalen Prothesen aus getestetem Prothesenkunststoff und getesteten Zähnen, Überprüfung der Kiefergelenkchallenges o. B.

Patientin ist bis heute beschwerdefrei!

Fall 2, Pat. O.G., m, 49 J. – Ersttermin 28.03.04:

A: Manager in einem großen Konzern, die Untersuchung erfolgt auf Empfehlung eines Kieler Orthopäden. Seit zwei Jahren morgens stärkster Husten mit Würgereiz; starkes Aufstoßen, danach völlig erschöpft. Kein Zusammenhang mit Ernährung erkennbar. Außerdem oft Kopfschmerzen; bekannter M. Meniere und Allergien auf Gräser, Hausstaub (Z. n. Hyposensibilisierung); z. Zt. Amalgamsanierung.

o. B.: Innere inkl. Gastroskopie, HNO

>: Bewegung; im Urlaub beschwerdefrei! <: Sitzen!

U: Bl Ø, VI Ø,

AK: w Rectus², Infrasp. li → **S:** HMK, SMK, URS

h PMS², PMC², Lat², Delt², Infrasp. re → **SC:** CH CTÜ

NC: Silb. am. D 12, Histamin D 8

W: fester Biss, weite Öffnung, Zahn 17 palat., 17 occl. (Kst.), 47 distal (Tasche) **HC:** 17 mes. vest., 47 mes., 36 → **NC:** Kieferostitis D 3

Ø: 17 dist. bucc., 16 occl., 15 occl., 46

Daraus folgende Verdachtsdiagnosen: Histamin-Problem (Pollenallergiker), Schwermetallbelastung, CMD, Dentales Herdgeschehen, Fixation CTÜ

Inspektion: vollbezahntes Gebiss, Amalgamsanierung noch nicht abgeschlossen. Vorhandene Materialien: Amalgam, Composites, Keramik-Inlays und -Kronen

Palpation: DS +++ TMJ-Muskulatur (Masseter bds, Pterygoid. med. li, Temp. post. re), SCM bds Ø, Ob. Trap. re +++ , Adler C 4/5 li, C 0/C 1 li

Erste Maßnahmen als Ergebnis dieser Untersuchung:

- Diskussion Histamin und Zusage des Patienten, sich ab sofort und am Abend im Hotel absolut histaminfrei zu ernähren
- Vollblut + DMPS-Test (durchgeführt, doch sind die Proben beim Transport zerstört worden)

Zweiter Termin am nächsten Vormittag:

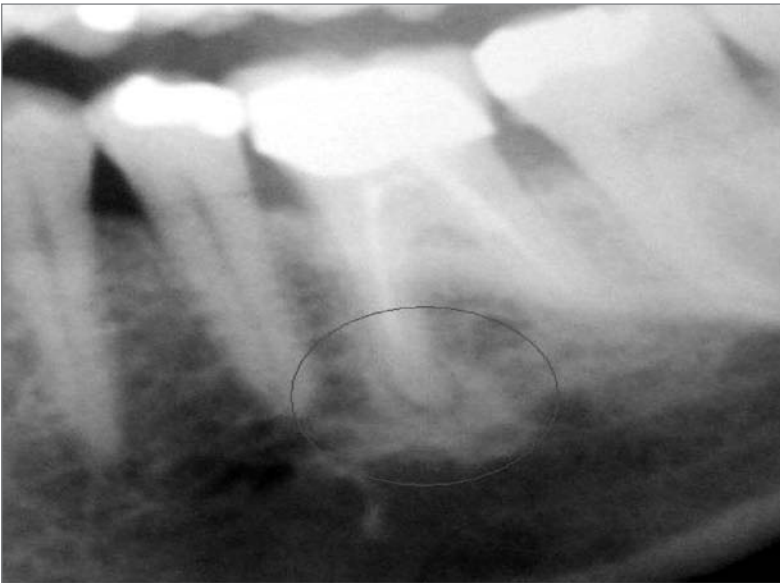
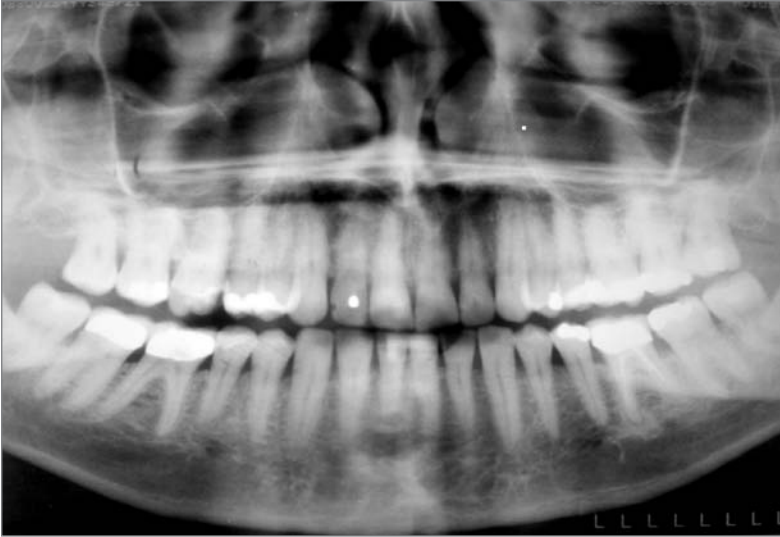ZA: deutliche Besserung, viel weniger Husten, gut geschlafen!

U: n Rectus² und PMS² → Kurze Nahrungsmitteltestung mit AK:

W: Roggen, Ø: Dinkel, Dinkelbrot, Paprika, getr. Tomaten, Hartweizen

Gemeinsame Festlegung der nächsten Therapieschritte:

1. Beendigung der Amalgamsanierung und Ausleitung
2. Schienenbehandlung mit COPA
3. Extraktion des Zahnes 36
4. Testung orthomolekularer Substanzen: NC waren Calcium/Magnesium citrate und Zinc 30 P.E.
5. Empfehlung zur Vermeidung von Roggen und strenge Anti-Histamin-Diät!



OPG: mäßiger horizontaler Knochenabbau, 36 wurzelbehandelt, Wurzelfüllungen unvollständig, mesiale Wurzel mit deutlicher periapikaler Veränderung

Laborergebnisse: zeigen über einen längeren Zeitraum einen Calcium-Mangel und erhöhte Quecksilber- und Arsenwerte bei hohen Kreatininwerten

18.08.04: Materialtestung für Füllungstherapie und Schienenmaterial.

Probatorische Einstellung der UK-Position mit KB für COPA. Entfernung des Zahnes 36 durch Osteotomie mit getestetem Anaesthetikum unter O2-Gabe, nach der langen Sitzung Occiput Release.

19.08.04: Postoperativ: Pat. hatte keine Beschwerden, nicht einmal positive TL zur Wunde 36!

27.10.04: Keinerlei Beschwerden mehr, aber Patient nimmt aus Angst vor Schwindelanfällen noch Aequamen, hatte aber seit 5 Jahren keine stärkeren und in letzter Zeit auch keine kleineren Schwindelanfälle mehr.

Weiterer Behandlungsplan:

1. Schwermetallausleitung
2. COPA
3. Weiterbehandlung beim Physiotherapeuten
4. Selbst täglich Entspannungsübungen ähnlich den Rocabado-Übungen
5. Herstellung eines Langzeitprovisoriums 35-37
6. Bei Erreichung absoluter Beschwerdefreiheit Endversorgung mit Brücke im UK li.
7. Aequamen absetzen!

19.01.05: Momentan keine Klagen außer leichten Mundschleimhautproblemen

AK: Herausfinden einer verträglichen Zahnpasta, nachtesten der bisherigen Mineralstoffe und der Nahrungsmittel

Therapie: Rp.: Zink aktiv forte, Magnesium citrate P.E., P-5-P50 P.E.

- Ca/Mg citrate P.E. weglassen
- Roggen weiterhin meiden
- Statt „Signal-Zahnpaste“ - Weleda-Pflanzengel benutzen

09.03.05: Vorbereitungen für Anfertigung des Langzeitbrückenprovisoriums nach Materialtestung für Anästhetikum und Material.

23.03.05: Einsetzen prov. Brückenversorgung nach nochmaliger Materialtestung des fertigen Stückes sowie Kontrolle der TMJ-Challenges, Palpationsbefunde bzw. der kleinen orthopädischen Tests.

Patient ist absolut beschwerdefrei.

Dr. Carmen Kannengiesser • Zahnärztin • carmenkannengiesser@hotmail.com