

Steffen Focke

## AUS DER PRAXIS – DREI CMD-FÄLLE ERFOLGREICH MIT AK NACH GELB BEHANDELT

Für die Behandlung der Craniomandibulären Dysfunktion gibt es eine Vielzahl von Konzepten und Therapievarianten. In meiner langjährigen Praxis habe ich, ausgehend von unterschiedlichsten Fortbildungsveranstaltungen, verschiedene dieser Therapieverfahren mit mehr oder weniger gutem Erfolg angewandt. Seit meiner Ausbildung in Applied Kinesiology behandle ich meine CMD-Patienten nach den Kriterien der AK mit einer COPA nach Gelb. Bei sehr vielen dieser Patienten kann ich damit ausgezeichnete Therapieergebnisse erzielen. Die nachfolgenden Fälle sind Beispiele dafür.

### Fall 1: Pat. P. I., w, 58 J

**A:** Schmerzen Schulter und Oberarm li mit eingeschränkter Abduktion; Schmerzen TMJ und li Kieferhälfte

**U 12.06.2006:** Zahnärztlicher O1-Befund

f	k	b	b	b	k				l		k	b	k			
8	7	6	5	4	3	2	1	l	1	2	3	4	5	6	7	8
8	7	6	5	4	3	2	1	l	1	2	3	4	5	6	7	8
f	f	f							l					f	f	

- SKD aktiv: 34mm, passiv: 46mm    Overbite 4 mm
- Mittellinienabweichung bei max. Öffnung 5 mm nach re

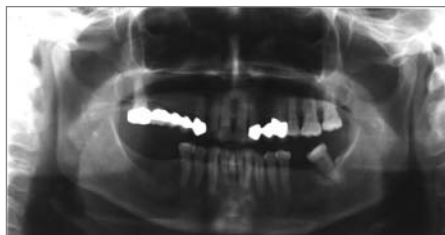

Abb. 1: Rö OPG

**AK:** n: LD<sup>2</sup>, RF<sup>2</sup>, Pirif<sup>2</sup>, Iliopsoas<sup>2</sup>, PMC<sup>2</sup>, Nackenflexoren

w + schmerzhaft: Delt li    **W:** fester Biss

Ø: weite Öffnung, Protrusion, Laterotrusion nach re u. li

**Palpation**

TMJ	Schmerz li	leichter Schmerz re
Masseter	DS +++ li	DS ++ re
Temporalis .ant.	DS +++ li	DS + re
Suboccipital.	DS +++ bds	
Pterygoid. lat.	DS +++ bds	
SCM	DS +++ bds	
AL-Punkte	ab C2 abwärts DS re und li	

**Diagnose:** CMD**Patientenaufklärung und Erstbehandlung**

1. Zur Soforthilfe Eingliederung eines Aqualizers
2. Anleitung zu Rocabado-Übungen
3. Manuelle Therapie

**Therapiekonzept:** Anfertigung einer COPA + Physiotherapie TMJ und Kaumuskulatur

**Verlauf****12.06.2006: Erstuntersuchung**

**13.06.06** Durch Tragen des Aqualizers wesentliche Besserung der Beschwerden in der Schulter, Arm kann wieder gehoben werden. Abdrucknahme und Konstruktionsbissnahme aus Wachs sowie Überprüfung mit AK: n: RF<sup>2</sup>, LD<sup>2</sup> → Ø: fester Biss; Materialtestung Schienenkunststoff

**15.06.06** COPA eingegliedert; Überprüfung mit AK und Artikulationsfolie → COPA soll ganztägig getragen werden

**17.06.06 Kontrolle:** Beschwerdefrei Oberarm u. Schulter, wesentliche Besserung der TMJ-Beschwerden

**24.06.06** Beschwerdefreiheit! Kontrolle mit AK: n: RF<sup>2</sup>, LD<sup>2</sup> → Ø: fester Biss

**30.07.06** Weiter beschwerdefrei, Beratung zur prothetischen Versorgung.

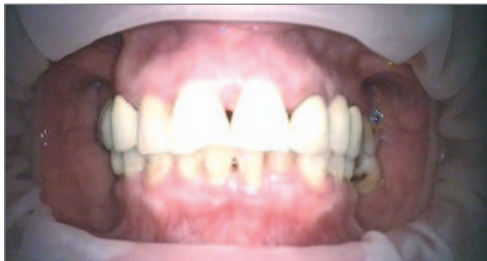
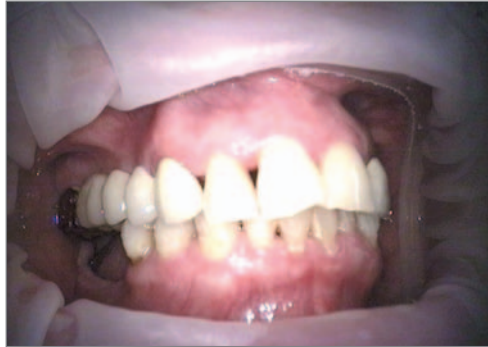
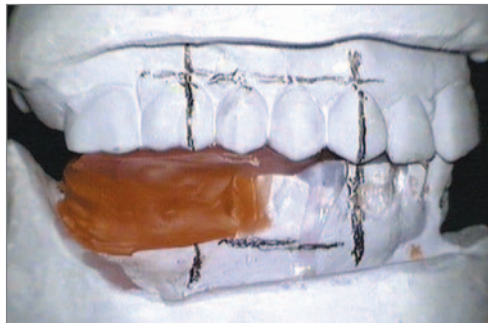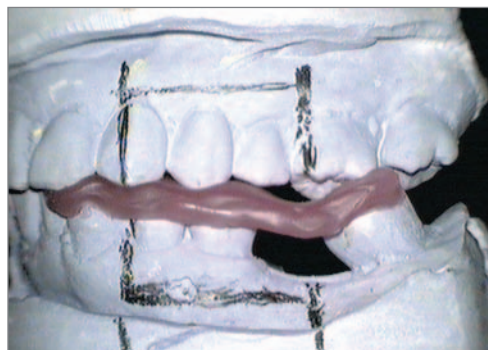Abb. 2 Ausgangssituation im Mund (Mitte)



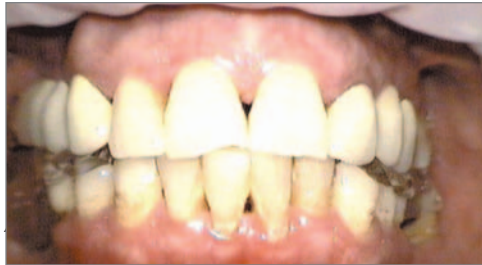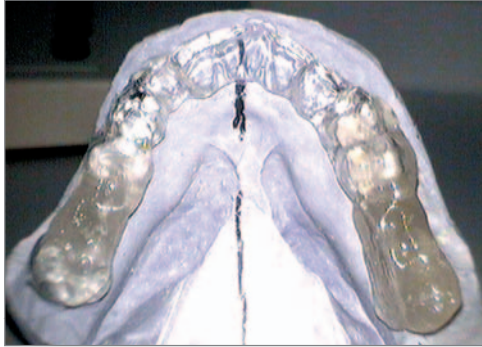*Abb. 3 Ausgangssituation im Mund mit Stützzonenverlust rechts*



*Abb. 4 Konstruktionsbiss aus Wachs (rechts) im Artikulator, ausgerichtet nach den Ebenen des Gelschen Konzeptes.*



*Abb. 5: Konstruktionsbiss aus Wachs (links) im Artikulator, ausgerichtet nach den Ebenen des Gelschen Konzeptes.*



**Fall 2: Pat. M.H., w, 53 J**

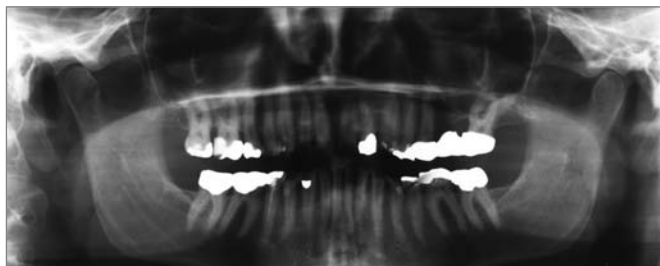
**A:** Schmerzen im TMJ-Bereich bes. li, Schmerzen im HWS- und LWS-Bereich bds, häufige Kopfschmerzen vom Nacken bis zur Schläfen- und Stirnregion bds.

**07.05.2003:** Zahnärztlicher 01-Befund

f	c	z	c	c	c	c	c	l	c	kw	c	c	kw	b	k	f
8	7	6	5	4	3	2	1	l	1	2	3	4	5	6	7	8
8	7	6	5	4	3	2	1	l	1	2	3	4	5	6	7	8
f	kw	kw	c	c	c			l			c	z	c	c	k	f

- Füllungs- und Kronenmaterial: Amalgam, Kunststoff, Silberpalladium
- 16, 34 devital
- Massive Abrasionen, zum Teil mit defekten und insuffizienten Amalgamfüllungen

- Parodontien mit Entzündungszeichen, PSI 2, Taschen mit Konkrementen
- SKD aktiv: 32mm, passiv: 46mm
- Overbite 5 mm
- Mittellinienabweichung nach re im Schlussbiss 1 mm, bei max. Öffnung 3mm



**Abb. 8: Rö OPG:** 22, 45 unvollständige Wurzelfüllungen

**AK:** n LD<sup>2</sup>, RF<sup>2</sup>, Pirif<sup>2</sup>, Iliops.<sup>2</sup>, PMC<sup>2</sup>, Nackenflexoren

**W :** fester Biss → damit VL re 1 cm! TL Cat I

**Ø:** weite Öffnung, Protrusion, Laterotrusion nach re u.li.

### Palpation

TMJ	Schmerz li	Misempfindung re
Masseter	DS +++ li	Misempfindung re
Temporalis .ant.	DS +++ li	Misempfindung re
Suboccipital	DS +++ bds	
Pterygoid. lat.	DS +++ bds	
AL-Punkte ab C2 abwärts		DS ++ re und li
Terminales Knacken	li bei Öffnung	

### Diagnose

1. CMD bei Abrasionsgebiss
2. CAT I Beckenfehler
3. Chronische Parodontitis

### Patientenaufklärung und Erstbehandlung

1. Cat I-Behandlung auf Keilen
2. Zur Soforthilfe Eingliederung eines Aqualizers
3. Anleitung zu Rocabado-Übungen
4. Aufklärung über Prophylaxe, prov. Füllungstherapie, Schienentherapie, PA-Behandlung sowie Materialtestung
5. Amalgamausleitung

## Therapiekonzept

- Hygieneunterweisung und PZR
- Sicherung der Zahnschubstanz durch prov. Füllungstherapie und Revision der Wurzelfüllungen an den Zähnen 22 und 45
- Anfertigung einer COPA
- Physiotherapie für TMJ und Kaumuskulatur
- Prothetische Versorgung zur Stabilisierung rekonstruierter Bissverhältnisse
- Recall

## Weiterer Verlauf der COPA-Therapie

**09.05.03** durch Tragen des Aqualizers Besserung der TMJ-Beschwerden

**14.05.03** Abdrucknahme und Konstruktionsbissnahme aus Wachs und Überprüfung mit AK: n: RF<sup>2</sup>, LD<sup>2</sup> → Ø: fester Biss, kein VL, Materialtestung Schienenkunststoff, Anfertigung COPA

**21.05.03** COPA eingegliedert, Überprüfung mit AK und Artikulationsfolie, COPA soll ganztägig getragen werden.

**23.05.03** Telef. Rückmeldung: wesentliche Besserung im TMJ-Bereich.

**28.05.03** Kontrolle mit AK: n: RF<sup>2</sup>, LD<sup>2</sup> → Ø: fester Biss, VL, Cat I.

Subjektiv keine TMJ-Beschwerden mehr, Besserung der Beschwerden im HWS/BWS- Bereich.

Parallel dazu erfolgte die Schwermetallausleitung durch die Hausärztin mit Hilfe der Bioresonanztherapie. Eine Überprüfung nach der Ausleitung ergab nach ihren Angaben keine Amalgambelastung mehr.

**11.06.03** Patientin weiter beschwerdefrei, aber leichte Druckdolenz im Bereich von AL C3-C7 re u. li, aufhebbar mit Lymphdiaral.

→ Rp.: Lymphdiaral 3x 20 gtt/d

**25.06.03** Beschwerdefreiheit am TMJ und Rücken!

**07.07.03** Bruch der COPA → Reparatur → Überprüfung mit AK

**23.07 und 27.08.03** Kontrolle: Beschwerdefreiheit hält an!

**22.10.03** Telefonische Bestätigung: beschwerdefrei

**17.12.03** Kontrolle Beschwerdefreiheit

**AK-Materialtestung:** gut verträglich sind Goldlegierung mit und ohne Keramik-Verblendung, Titanlegierung mit und ohne Keramik-Verblendung

→ Gespräch über prothetische Versorgung

**09.01.04** Kontrolle COPA, Planung prothetische Versorgung

**18.02.04 bis 20.03.04** Ausführung der prothetischen Versorgung in palladiumfreier Goldlegierung

f	k	b	k	k	k	k	k	l	k	k	k	k	k	b	k	f
8	7	6	5	4	3	2	1	l	1	2	3	4	5	6	7	8
8	7	6	5	4	3	2	1	l	1	2	3	4	5	6	7	8
f	k	k	k	k	k	k	k	l	k	k	k	b	k	k	k	f

Seit Eingliederung der prothetischen Versorgung 4-monatiges Recall.  
 Alle Kaumuskeln sind frei von Druckdolenzen, die SKD ist aktiv 40mm.  
 Patientin ist völlig beschwerdefrei!

**Fall 3: Pat. F. C., w, 36 J**

**A:** Schmerzen im Bereich des re Kiefergelenkes; deshalb Miniplastschienen vom früheren Zahnarzt. HWS-Beschwerden und Kopfschmerzen (Schläfenregion re); vor 2 Monaten leichter Hörsturz re, von HNO-Arzt mit Infusionstherapie behandelt, danach Besserung; Ohrgeräusche noch früh in absoluter Ruhe. Bisher manuelle Therapie (HWS und TMJ)

**U:** Zahnärztlicher O1-Befund

f	k	b	k					l		c						f
8	7	6	5	4	3	2	1	l	1	2	3	4	5	6	7	8
8	7	6	5	4	3	2	1	l	1	2	3	4	5	6	7	8
f		f						l				k	b	b	k	

- Füllungsmaterial: 27, 46, 47 Amalgam - 22, 26 Kunststoff-Füllung
- Brücken 17-15, 37-34 Wegold PM-NF (Silberpalladiumleg.)
- Einzelne Parodontien mit geringfügigen Entzündungszeichen, PSI-Code 1
- Mehrere stecknadelkopfgroße Rötungen im Gaumenbereich
- SKD aktiv 38 mm, passiv 50 mm
- Overbite 4 mm
- Seitabweichung in IKP 1mm nach re; bei maximaler Öffnung 3 mm nach re,
- Terminales Knacken bei Mundöffnung

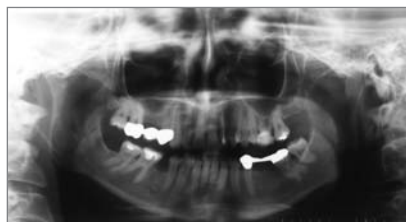

Abb. 9: Rö OPG: 22, 26 vollständige Wurzelfüllungen

**AK:** n: LD<sup>2</sup>, RF<sup>2</sup>, Pirif<sup>2</sup>, Iliopsoas<sup>2</sup>, PMC<sup>2</sup>, Nackenflexoren

**W:** fester Biss **Ø:** weite Öffnung, Protrusion, Laterotrusion, Cat I/II, VL  
– aber; bei CH fester Biss → VL re 1,5 cm!!

### Material- und Lebensmitteltestung

**W:** TL Thymus, Schilddrüse, Hypophyse → **NC:** Nickel, Blei und Silberamalgam (D6), Milch, TL Schleimhaut bei gerötetem Gaumen →

**NC:** Mixture Thymi, Nystatin, A.C. Formula

### Palpation

TMJ	Schmerz re	Missempfindung li
Masseter	DS +++ re	DS + li
Temporalis .ant. et post	DS +++ re	Missempfindung li
Subboccipital.	DS +++ bds	
Pterygoid. med.	DS +++ bds	
AL-Punkte	ab C2 abwärts DS re und li	

### Diagnose

1. CMD
2. Gingivitis
3. Verdacht auf Pilzbelastung
4. Verdacht auf Nickel-, Blei- und Silberamalgam-Belastung
5. NMU: Milch

### Patientenaufklärung und Therapiekonzept:

1. Individualprohylaxe + Hygienisierung der Mundhöhle zur Gingivitistherapie
2. Zur Soforthilfe Eingliederung eines Aqualizers
3. Anleitung zu Rocabado-Übungen
4. Aufklärung über notwendige Schwermetallentfernung mit anschließender Ausleitungstherapie sowie Pilzbehandlung, Entfernung Ohrhring (Nickel)

### Weiterführendes Therapiekonzept

1. Wiederherstellung gesunder parodontaler Verhältnisse
2. Anfertigung einer COPA
3. Physiotherapeutische Behandlung von TMJ und Kaumuskulatur
4. Amalgamentfernung unter maximalem Schutz für Patienten und Herstellung von Füllungen aus getesteten Materialien
5. Ausleitungstherapie (Schaukeltherapie nach Gerz)
6. Candida-Behandlung Hausarzt
7. Bei Beschwerdefreiheit → Überprüfung der Bisslage zum Zwecke der Überführung in die definitive Position

## Verlauf

**07.04.2006** Erstuntersuchung

**10.04.2006** >: durch Aqualizer <: manuelle Therapie am TMJ

**14.04.2006** Abdrücke und Konstruktionsbiss → NC: leichter Einbiss im KB, VL weg, Materialtestung für Schienenmaterial

**19.04.2006** COPA eingegliedert, Ø: TMJ-CH, VL → COPA ganztägig tragen!

**21.04.2006** Besserung der Beschwerden, aber < bei und nach manueller Therapie am TMJ

**24.04.2006** Kontrolle unmittelbar nach manueller Therapie:

Ø: fester Biss/VL, aber: Masseter und Temporalis druckdolent !!

Rp.: Thuja-Lachesis spag., Silybum spag., Solidago spag. Urtica-Arsenicum spag. (alle Phönix)

**02.05.2006** Amalgamsanierung (Füllung mit dem Komposit Venus nach Testung)

**02.05.2007** Kontrolle Schiene → Besserung der Beschwerden

**16.05.2006** Kontrolle: beschwerdefrei!

**31.05.2006** Beschwerdefreiheit hält an

**17.07.2006** Weiter beschwerdefrei

## Nachsatz

Zum Schluss möchte ich auf die Bedeutung von Fortbildungen zu diesem Thema hinweisen. Die Patientin des Falles 1 stellte sich bei mir genau an dem Montag nach dem Wochenende vor, an dem ich in Hamburg den CMD-Kurs von ICAK-D besucht hatte. So konnte ich ihr durch die Anwendung „frischen Wissens“ sehr schnell zur Beschwerdefreiheit verhelfen.

Für die Hilfe bei der redaktionellen Zusammenstellung dieser Behandlungsfälle möchte ich mich gern bei Carmen Kannengießner und Wolfgang Gerz bedanken.

Dr. Steffen Focke • Zahnarzt

Heinrich-Zille-Weg 23 • 09599 Freiberg

Tel. 03731-31035 • Dr.Focke@t-online.de